

ВЛИЯНИЕ ПЕРВИЧНОЙ ЛОКАЛИЗАЦИИ КОЛОРЕКТАЛЬНОГО РАКА НА СТАТУС KRAS И ЕГО ПРОГНОСТИЧЕСКОЕ ЗНАЧЕНИЕ

А.М. КУКАНОВА^{1,2}, А.Т. БЕКИШЕВА^{1,3}, Н.М. ДЖАНТЕМИРОВА^{1,3},
М.С. МАУЛЕТБАЕВ^{1,3}, Д.Н. АХМЕДИН^{1,3}, А.К. МАКИШЕВ^{1,3}

¹НАО «Медицинский Университет Астана», Астана, Республика Казахстан;

²ЧУ «National Laboratory Astana», Астана, Республика Казахстан;

³ГКП на ПХВ «Многопрофильный медицинский центр», Астана, Республика Казахстан

АННОТАЦИЯ

Актуальность: Колоректальный рак (КРР), возникающий из правосторонней или левосторонней ободочной кишки, представляет собой отдельную клинко-патологическую единицу. Статус KRAS и его прогностическая ценность при КРР остаются спорными.

Цель исследования – изучение влияния первичной локализации опухоли на статус гена KRAS при КРР.

Методы: В исследование были включены 60 больных раком толстой кишки и прямой кишки. Тест на мутацию KRAS проводился на образцах опухолей, залитых в парафин, с использованием методов ПЦР. Рак толстой кишки делили на рак правой стороны толстой кишки (ПСТК) и рак левосторонней толстой кишки (ЛСТК). Проведен анализ исследований, в которых сообщалось о связи мутации KRAS с клиническими особенностями и прогнозом КРР.

Результаты: Мутация KRAS встречалась гораздо чаще при раке прямой кишки (РПК) и сигмовидной кишки (РСК) ($p=0,413$), чем при опухолях в других отделах ободочной кишки. Объединенный анализ наших данных и предыдущих опубликованных данных показал, что мутация KRAS чаще встречалась при ПСТК, в особенности в области печеночного изгиба толстой кишки, чем при ЛСТК ($p=0,120$). Установлена связь наличия мутации KRAS с возрастом пациента ($p<0,012$) и длительностью госпитализации ($p<0,001$).

Заключение: Наше исследование продемонстрировало отсутствие существенной разницы в статусе KRAS между раком толстой кишки и раком прямой кишки, однако мутация KRAS встречалась гораздо чаще при ПСТК по сравнению с ЛСТК. При этом пациенты ПСТК с мутацией KRAS имели плохой прогноз общей выживаемости и увеличение длительности госпитализации по сравнению с KRAS дикого типа, но у пациентов с ЛСТК не наблюдалось аналогичного эффекта.

Ключевые слова: рак толстой кишки, рак прямой кишки, рак сигмовидной кишки, KRAS мутация.

Введение: Колоректальный рак (КРР) является третьим наиболее распространенным злокачественным заболеванием в мире. На его долю приходится примерно 9,6% всех новых случаев рака, а смертность составляет 8,6% [1]. Согласно данным Национального института онкологии (Бетесда, США), 5-летняя выживаемость при КРР составляет 65,0% [2]. В зависимости от локализации первичной опухоли, КРР можно разделить на рак толстой кишки, рак сигмовидной кишки и рак прямой кишки. Рак толстой кишки можно далее классифицировать на рак правой стороны толстой кишки (ПСТК) и рак левосторонней толстой кишки (ЛСТК), также выделяют рак селезеночного и печеночного изгибов толстой кишки и ректосигмоидного соединения. В последние годы появляется все больше данных о том, что существуют значительные различия между ПСТК и ЛСТК в отношении клинических данных, патологии, генетических мутаций и времени выживания [3]. Таким образом, расположение опухоли является важным фактором, влияющим на прогноз КРР.

Семейство генов RAS является одним из наиболее изученных и лучше всего охарактеризованных из известных генов, связанных с раком. Из трех изоформ RAS человека KRAS является наиболее часто изменяемым геном, мутации которого встречаются в 17-25% случаев всех видов рака. Мутации KRAS являются одними из наиболее доминирующих мутаций и составляют от 7% до 80% при КРР, от 25% до 87% – при раке поджелудоч-

ной железы и от 25% до 48% – при раке легких [4]. KRAS кодирует белок, связывающий GTPase, и играет важную роль в активации рецептора эпидермального фактора роста (EGFR).

КРР представляет собой превосходную систему и подходящую модель для исследования как процесса канцерогенеза, так и молекулярных механизмов, лежащих в основе развития опухоли. Это результат накопления изменений в генах, которые регулируют процессы развития эпителия и клеточной дифференциации. Исследование с использованием этой модели позволяет собрать основную информацию от образования одной или нескольких аденом до их возможной трансформации в метастатический рак [5]. Поэтому статус KRAS используется в качестве важного биологического маркера для отбора подходящих пациентов. На сегодняшний день во многих исследованиях сообщалось о клинко-патологических особенностях КРР, а в некоторых исследованиях дополнительно анализировался статус KRAS при ПСТК и ЛСТК. Однако результаты статуса KRAS при ПСТК и ЛСТК остаются противоречивыми [6-8]. В данной статье сообщается о полученных авторами результатах клинко-патологических исследований и статуса KRAS у больных с КРР после хирургического лечения, а также сравнивается статус KRAS при ПСТК и ЛСТК.

Цель исследования – изучение влияния первичной локализации опухоли на статус гена KRAS при КРР.

Материалы и методы:
Пациенты

В данное ретроспективное исследование были включены пациенты с подтвержденным диагнозом КРР, получавшие хирургическое лечение в ГКП на ПХВ «Многопрофильный медицинский центр» города Астана с мая 2022 года по декабрь 2022 года. Критериями включения являлись: КРР, подтвержденный гистологическим исследованием послеоперационного материала. Были исключены пациенты с неизвестным статусом *KRAS* или получавшие анти-EGFR-агенты в предоперационном периоде.

Была собрана подробная информация о возрасте пациентов, поле, гистологической дифференциации, локализации первичной опухоли, опухолевой инфильтрации, узловом статусе, отдаленных метастазах, стадии первичной опухоли согласно классификации Американского объединенного комитета по раку (AJCC), длительности госпитализации, выживаемости. Местоположение первичной опухоли определялось на основании патологоанатомического, эндоскопического и оперативного заключений.

Данное исследование было одобрено Локальным этическим комитетом НАО «Медицинский университет Астана» (Решение ЛКБ НАО МУА №2 от 23.02.2022 г.). Каждый пациент был ознакомлен с целью и задачами исследования и подписал письменное информированное согласие на участие в исследовании.

Мутационный анализ и секвенирование *KRAS*

Мутации в кодонах 12 и 13 *KRAS* в экзоне 2 были обнаружены с использованием методов ПЦР с системой

устойчивых к амплификации мутаций (ARMS). У каждого пациента были взяты образцы крови, образцы резецированных тканей, замороженные в жидком азоте после резекции, и образцы удаленной опухоли, зафиксированные формалином и залитые парафином (FFPE). Исследование проводилось на базе ЧУ «National Laboratory Astana» согласно протоколу АОО «Назарбаев Университет» IREC №03-2021 от 21.04.2021.

Статистический анализ

Демографические и клинико-патологические характеристики пациентов были стратифицированы в зависимости от локализации первичной опухоли и статуса мутации *KRAS*. Непрерывные переменные были представлены как среднее значение \pm стандартное отклонение и сравнивались с использованием *t*-критерия Стьюдента. Сводная статистика по пациентам была представлена в виде сумм по категориальным переменным. Различия между *KRAS* дикого типа (*KRAS WT*) и *KRAS* мутантного типа (*KRAS MT*) в каждой группе оценивали с помощью теста χ^2 . Анализы проводились с использованием программного обеспечения Jamovi ver. 2.3.

Результаты:
Клинико-эпидемиологическая характеристика больных КРР

В это исследование были включены 60 пациентов с КРР, из них 32 женщины и 28 мужчин. Средний возраст пациентов составил 68 ± 11 лет. Средняя длительность госпитализации – 14 дней. Подробная информация о включенных пациентах с КРР приведена в таблицах 1 и 2.

Таблица 1 – Описательная характеристика количественных показателей больных с КРР

Показатели	М	95% ДИ/Q ₁ -Q ₃	n	min	max
Возраст, М \pm SD	68 \pm 11	65-71	60	44	85
Длительность госпитализации, Ме	14	9-22	60	4	33
Безрецидивность (дни), Ме	254	177-773	60	10	917
Продолжительность жизни, Ме	298	204-790	60	10	1117

Таблица 2 – Описательная статистика категориальных показателей больных КРР

Показатели	Категории	Абс.	%	95% ДИ
Пол	Ж	32	53,3	40,0-66,3
	М	28	46,7	33,7-60,0
Локализация	С-г печеночного изгиба толстой кишки	10	16,7	8,3-28,5
	С-г прямой кишки	18	30,0	18,8-43,2
	С-г селезеночного угла толстого кишечника	3	5,0	1,0-13,9
	С-г сигмовидной кишки	17	28,3	17,5-41,4
	С-г восходящего отдела ободочной кишки	11	18,3	9,5-30,4
	С-г ректосигмоидного соединения	1	1,7	0,0-8,9
Стадия	I	6	10,0	3,8-20,5
	II	24	40,0	27,6-53,5
	III	20	33,3	21,7-46,7
	IV	10	16,7	8,3-28,5
Локализация метастазов	0	50	83,3	71,5-91,7
	Легкое	2	3,3	0,4-11,5
	Печень	8	13,3	5,9-24,6
Операция	Брюшно-промежностная экстирпация прямой кишки	4	6,7	1,8-16,2
	Лапароскопическая правосторонняя гемиколэктомия	1	1,7	0,0-8,9
	Лапароскопическая резекция	5	8,3	2,8-18,4
	Левосторонняя гемиколэктомия	2	3,3	0,4-11,5
	Операция Гартмана	6	10,0	3,8-20,5
	Передняя резекция	15	25,0	14,7-37,9

	Правосторонняя гемиколэктомия	23	38,3	26,1-51,8
	Трансанальная эндоректальная низводящая проктопластика	2	3,3	0,4-11,5
	Трансверзостома	2	3,3	0,4-11,5
Послеоперационные осложнения	Абсцесс передней брюшной стенки	2	3,3	0,4-11,5
	Дыхательная недостаточность	2	3,3	0,4-11,5
	Несостоятельность илеотрансверзоанастомоза, перитонит	2	3,3	0,4-11,5
	Несостоятельность анастомоза	2	3,3	0,4-11,5
	нет	46	76,7	64,0-86,6
	Перитонит	2	3,3	0,4-11,5
	Рубцовое сужение анастомоза	2	3,3	0,4-11,5
	Тонкокишечный свищ	2	3,3	0,4-11,5
Гистологическая дифференцировка	Высокодифференцированная аденокарцинома	6	10,0	3,8-20,5
	Низкодифференцированная аденокарцинома	6	10,0	3,8-20,5
	Низкодифференцированная нейроэндокринная карцинома	2	3,3	0,4-11,5
	Умеренно-дифференцированная аденокарцинома	46	76,7	64,0-86,6
WT	KRAS WT, мутация не обнаружена	51	85,0	73,4-92,9
	KRAS WT, мутация обнаружена	9	15,0	7,1-26,6
Курс	0	28	46,7	33,7-60,0
	FOLFIRI	2	3,3	0,4-11,5
	FOLFOX	10	16,7	8,3-28,5
	FOLFOX+FOLFIRI	4	6,7	1,8-16,2
	FOLFOXIRI	16	26,7	16,1-39,7

Клинико-патологическая характеристика КРР при различном статусе KRAS

Из 60 больных раком толстой кишки, у 51 наблюдалась мутация KRAS, у остальных 9 обнаружены гены KRAS дикого типа (KRAS WT). Разделение участников исследования на основании статуса KRAS не выявило явных различий в локализации первичной опухоли ($p=0,413$). Однако между ПСТК и ЛСТК была обнаружена значительная разница в отношении пола ($p=0,014$). Так, у женщин опухоль чаще располагалась в прямой киш-

ке и восходящем отделе ободочной кишки, а у мужчин – в сигмовидной кишке и печеночном изгибе ободочной кишки. Если говорить о статусе KRAS, то чаще всего опухоль локализовалась в печеночном изгибе ободочной кишки (30,6%), в восходящем отделе ободочной кишки (25%) и сигмовидной кишке (19,4%) (Рисунок 1). Так, у пациентов с опухолью в печеночном изгибе ободочной кишки средний возраст составил 60 лет (Q_1-Q_3 , 57-63), а у пациентов с опухолью в восходящем отделе ободочной кишки – 74 года (Q_1-Q_3 , 70-77) (Таблица 3).

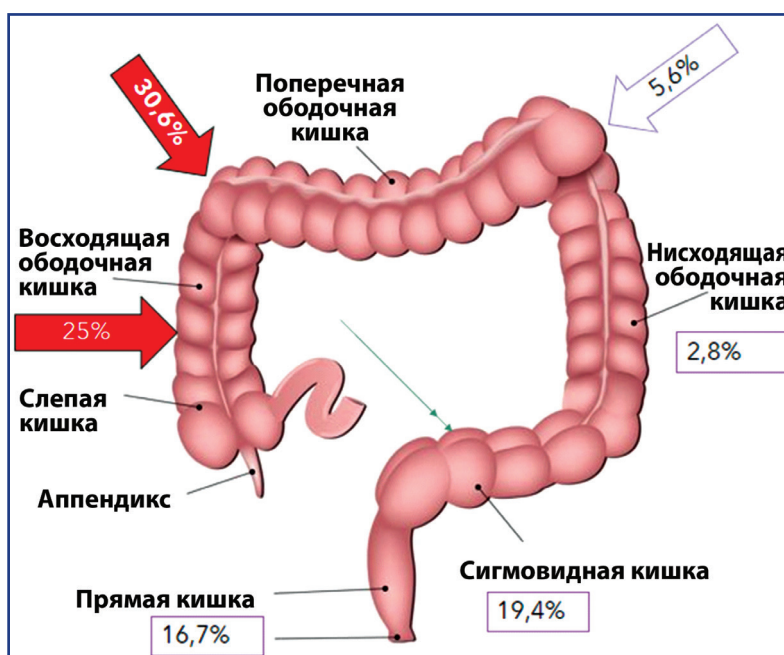


Рисунок 1 – Локализация опухоли с KRAS мутацией в ободочной и прямой кишке

Таблица 3 – Ассоциативная связь между показателями возраста и локализацией опухоли при КРР

Локализация	Возраст			p
	Me	Q ₁ -Q ₃	n	
С-г печеночного изгиба толстой кишки	60	57-63	10	p _{С-г восходящего отдела ободочной кишки-С-г печеночного изгиба толстой кишки} = 0,021
С-г прямой кишки	68	62-76	18	
С-г селезеночного угла толстого кишечника	49	49-62	3	
С-г сигмовидной кишки	74	67-76	17	
С-г восходящего отдела ободочной кишки	74	70-77	11	
С-г ректосигмоидного соединения	63	63-63	1	

Примечание: * различия показателей статистически значимы (p<0,05)

Обсуждение: В этом исследовании, где были проанализированы клинико-патологические особенности 60 случаев рака толстой кишки, сигмовидной кишки и прямой кишки, авторам не удалось найти существенную разницу в отношении статуса *KRAS*. Однако были выявлены ассоциативные зависимости между статусом *KRAS* и клинико-патологическими особенностями КРР. Так, *KRAS* мутация во 2 экзоне 12 и 13 кодонах оказалась более характерна для мужчин (66,7%, p<0,001). У женщин чаще определялся дикий тип *KRAS* (33,3%). Также наличие *KRAS* мутации оказалось связано с возрастом. Для данной мутации характерен средний возраст 72 года, в то время как для дикого типа – 62 года (p=0,005). Также чаще положительный *KRAS* статус был у пациентов со II и III стадией рака (p=0,012).

Разделив случаи КРР на основе статуса *KRAS*, мы обнаружили, что ПСТК более ассоциирован с мутациями *KRAS*, чем ЛСТК – 55,6%, против 27,8% случаев рака сигмовидной кишки и 16,7% случаев рака прямой кишки. Сопоставив данные нашего исследования и восемнадцати исследований, найденных в научных базах данных, мы видим, что *KRAS* мутация характерна для ПСТК. Кроме того, объединив данные исследований, мы обнаружили очевидную разницу в общей выживаемости (ОВ) и длительности госпитализации при ПСТК и ЛСТК в отношении статуса *KRAS*. То есть, пациенты с ПСТК, у которых есть мутация *KRAS* имеют более короткую ОВ и более длительное время госпитализации (Me=22), чем при *KRAS* дикого типа, тогда как пациенты с ЛСТК с *KRAS* мутацией не имеет существенной разницы в ОВ по сравнению с пациентами с *KRAS* дикого типа. Эти результаты показали, что как расположение опухоли, так и статус *KRAS* играют важную роль в прогнозе течения КРР.

Исследования продемонстрировали, что правая и левая части толстой кишки имеют различное эмбриологическое происхождение, поэтому опухоли, возникающие из разных частей толстой кишки, имеют различные молекулярные канцерогенные свойства, включая мутации *KRAS*, *BRAF* и микросателлитную нестабильность [9-11]. Было подтверждено, что *KRAS* является протоонкогеном, индуцирующим онкогенез при некоторых видах рака. При КРР статус мутаций *KRAS* и расположение опухоли связаны с эффективностью таргетной терапии. В этом исследовании статус *KRAS* не имел очевидной разницы при раке толстой кишки или раке прямой кишки, но показал значительную разницу при ПСТК и ЛСТК, что согласовывалось с данными Natsume et al. [8] и Tong et al. [12], но отличалось от данных Cushman-Vokoun et al. [7].

Поскольку влияние терапии анти-EGFR на КРР связано со статусом *KRAS*, во многих исследованиях, где оценивалась прогностическая ценность статуса *KRAS* у пациентов с КРР, отмечалось, что мутация *KRAS* указывает на плохой прогноз для пациентов с КРР [6, 7, 13, 14]. Поскольку есть различия в генетических мутациях между ПСТК и ЛСТК, можно предположить, что расположение опухоли и статус *KRAS* имеют прогностическую ценность при КРР.

Заключение: Наше исследование продемонстрировало отсутствие существенной разницы в статусе *KRAS* между раком толстой кишки и раком прямой кишки, однако мутация *KRAS* встречалась гораздо чаще при ПСТК по сравнению с ЛСТК. При этом пациенты ПСТК с мутацией *KRAS* имели плохой прогноз по сравнению с *KRAS* дикого типа, но у пациентов с ЛСТК не наблюдалось аналогичного эффекта.

Список использованных источников:

1. International Agency for Research on Cancer. *Cancer TODAY. Age-Standardized Rate (World) per 100000, Incidence and Mortality, Both sexes, in 2022 (Top 15 cancer sites)* // gco.iarc.fr/today/en/dataviz/bars?mode=cancer&group_populations=1&types=0_1&sort_by=value1. 08.02.2024.
2. National Cancer Institute. *Cancer Stat Facts: Colorectal Cancer* // seer.cancer.gov/statfacts/html/colorect.html. 24.02.2024.
3. Stintzing S., Tejpar S., Gibbs P., Thiebach L., Lenz H.J. *Understanding the role of primary tumour localisation in colorectal cancer treatment and outcomes* // *Eur. J. Cancer.* – 2017. – Vol. 84. – P. 69-80. <https://doi.org/10.1016/j.ejca.2017.07.016>
4. Samatkyzy, D., Rakhimova, S., Begimbetova, D., Kukanova, A., Fazyly, F., Stefanov, I., Pirozhenko, O., Gabdulkayum, A., Kozhamkulov, U., Makishev, A., Tuleutayev, M., Akilzhanova, A., & Sarbassov, D. *Evaluation of the KRAS mutations in colorectal and pancreatic cancer patients* // *Euras. J. Appl. Biotechnol.* – 2022. – Vol. 4. – P. 99-110. <https://doi.org/10.11134/btp.4.2022.13>
5. Monedeiro F., Monedeiro-Milanowski M., Ligor T., Buszewski B. *A Review of GC-Based Analysis of Non-Invasive Biomarkers of Colorectal Cancer and Related Pathways* // *J. Clin. Med.* – 2020. – Vol. 9(10). – P. 3191. <https://doi.org/10.3390/jcm9103191>
6. Chiu J.W., Krzyzanowska M.K., Serra S., Knox J.J., Dhani N.C., Mackay H., Hedley D., Moore M., Liu G., Burkes R.L., Brezden-Masley C., Roehrl M.H., Craddock K.J., Tsao M.S., Zhang T., Yu C., Kamel-Reid S., Siu L.L., Bedard P.L., Chen E.X. *Molecular Profiling of Patients With Advanced Colorectal Cancer: Princess Margaret Cancer Centre Experience* // *Clin. Colorectal Cancer.* – 2018. – Vol. 17(1). – P. 73-79. <https://doi.org/10.1016/j.clcc.2017.10.010>
7. Cushman-Vokoun A.M., Stover D.G., Zhao Z., Koehler E.A., Berlin J.D., Vnencak-Jones C.L. *Clinical utility of KRAS and BRAF mutations in a cohort of patients with colorectal neoplasms submitted for microsatellite instability testing* // *Clin. Colorectal Cancer.* – 2013. Vol. 12(3). – P. 168-178. <https://doi.org/10.1016/j.clcc.2013.04.005>
8. Natsume S., Yamaguchi T., Takao M., Iijima T., Wakaume R., Takahashi K., Matsumoto H., Nakano D., Horiguchi S.I., Koizumi K., Miyaki M. *Clinicopathological and molecular differences between right-sided and left-sided colorectal cancer in Japanese patients* // *Jpn. J. Clin. Oncol.* – 2018. – Vol. 48(7). – P. 609-618. <https://doi.org/10.1093/jcco/hyy069>
9. Yahagi M., Okabayashi K., Hasegawa H., Tsuruta M., Kitagawa Y. *The Worse Prognosis of Right-Sided Compared with Left-Sided Colon Cancers: a Systematic Review and Meta-analysis* // *J. Gastrointest. Surg.* – 2016. – Vol. 20(3). – P. 648-655. <https://doi.org/10.1007/s11605-015-3026-6>
10. Goncalves C., Duarte L., Alves J.J.C. *Differences Between Right and Left Colon Cancer in Beira Interior* // *Cureus.* – 2023. – Vol. 15(4). – Art. no. 37500. <https://doi.org/10.7759/cureus.37500>
11. Greco L., Rubbino F., Dal Buono A., Laghi L. *Microsatellite Instability and Immune Response: From Microenvironment Features to Therapeutic Actionability-Lessons from Colorectal Cancer* // *Genes (Basel).* – 2023. – Vol. 27(6). – Art. no. 1169. <https://doi.org/10.3390/genes14061169>
12. Tong J.H., Lung R.W., Sin F.M., Law P.P., Kang W., Chan A.W., Ma B.B., Mak T.W., Ng S.S., To K.F. *Characterization of rare transforming KRAS mutations in sporadic colorectal cancer* // *Cancer Biol. Ther.* – 2014. – Vol. 15(6). – P. 768-776. <https://doi.org/10.4161/cbt.28550>
13. Bteich F., Mohammadi M., Li T., Bhat M.A., Sofianidi A., Wei N., Kuang C. *Targeting KRAS in Colorectal Cancer: A Bench to Bedside Review* // *Int. J. Mol. Sci.* – 2023. – Vol. 27(15). – Art. no. 12030. <https://doi.org/10.3390/ijms241512030>
14. van der Kruijssen D.E.W., van der Kuil A.J.S., Vink G.R., Punt C.J.A., de Wilt J.H.W., Elias S.G., Koopman M. *Time-varying prognostic value of primary tumor sidedness in metastatic colorectal cancer: A population-based study and meta-analysis* // *Int. J. Cancer.* – 2023. – Vol. 1(7). – P. 1360-1369. <https://doi.org/10.1002/ijc.34347>

АҢДАТПА

КОЛОРЕКТАЛЬДЫ ҚАТЕРЛІ ІСІКТІҢ БАСТАПҚЫ ЛОКАЛИЗАЦИЯСЫНЫҢ KRAS МӘРТЕБЕСІНЕ ЖӘНЕ ОНЫҢ БОЛЖАМДЫҚ МӘНІНЕ ӘСЕРІ

А.М. Куканова^{1,2}, А.Т. Бекишева^{1,3}, Н.М. Джантемирова^{1,3}, М.С. Маулетбаев^{1,3}, Д.Н. Ахмедин^{1,3}, А.К. Макишев^{1,3}

¹«Астана Медициналық Университеті» ҚеАҚ, Астана, Қазақстан Республикасы;

²«National Laboratory Astana» ЖМ, Астана, Қазақстан Республикасы;

³«Көпсалалы медициналық орталық» ШЖҚ МКК, Астана, Қазақстан Республикасы

Өзектілігі: Асқазанның Өзектілігі: Тоқ ішектің оң және сол жақ бөлімдерінде дамиды қатарлы ісік жеке клиникалық-патологиялық бірлік болып саналады. Kras мәртебесі және оның колоректалды қатарлы ісік кезіндегі болжамдық маңызы түбегейлі анықталмаған болып отыр.

Зерттеудің мақсаты: ісіктің бастапқы орналасуының CRR-дегі KRAS генінің күйіне әсерін зерттеу.

Әдістері: Зерттеуге тоқ ішек және тік ішек қатарлы ісігімен ауыратын 60 науқас қатысты. KRAS мутация сынағы ПТР әдістерін қолдана отырып, парафинге құйылған ісік үлгілерінде жүргізілді. Тоқ ішек қатарлы ісігі тоқ ішектің оң жақ қатарлы ісігі және сол жақ ішек қатарлы ісігі болып бөлінді.

Нәтижелері: KRAS мәртебесіне қатысты тоқ ішек қатарлы ісігі мен тік ішек қатарлы ісігінің арасында айтарлықтай айырмашылық жоқ. KRAS мутациясы тік ішектің және сигма тәрізді ішектің қатарлы ісігінде жиі кездесетіні анықталды ($p=0,413$). Біздің деректеріміздің және алдыңғы жарияланған деректердің біріктірілген нәтижелері KRAS мутациясы сол жақ тоқ ішек қатарлы ісігіне қарағанда оң жақ тоқ ішек қатарлы ісігінде, әсіресе бауыр ілімі аймағында орналасуы бойынша жиі кездесетінін көрсетті ($p=0,120$). KRAS мутациясы науқастың жасына ($p<0,012$) және ауруханаға жатқызу ұзақтығына ($p<0,001$) байланысы анықталды.

Қорытынды: Біздің зерттеуіміз тоқ ішек және тік ішек қатарлы ісігі арасындағы KRAS мәртебесінде айтарлықтай айырмашылықтың жоқтығын көрсетті. Алайда, KRAS мутациясы қатарлы ісіктің оң жақпен салыстырғанда сол жақ тоқ ішекте әлдеқайда жиі кездеседі. Бұл жағдайда KRAS мутациясы бар оң жақ тоқ ішек қатарлы ісігі кезінде науқастардың өмір сүру ұзақтығы және ауруханада болу ұзақтығы жағынан жабайы типтегі KRAS-пен салыстырғанда нашар болжамға ие болды, бірақ сол жақ тоқ ішектің қатарлы ісігі кезінде мұндай әсер байқалмады.

Түйінді сөздер: Тоқ ішек қатарлы ісігі, тік ішек қатарлы ісігі, сигма тәрізді ішектің қатарлы ісігі, KRAS мутация.

ABSTRACT

THE EFFECT OF PRIMARY LOCALIZATION OF COLORECTAL CANCER ON KRAS STATUS AND ITS PROGNOSTIC VALUE

A.M. Kukanova^{1,2}, A.T. Bekisheva^{1,3}, N.M. Dhanemirova^{1,3}, M.S. Mauletbayev^{1,3}, D.N. Akhmedin^{1,3}, A.K. Makishev^{1,3}

¹«Astana Medical University» NCJSC, Astana, the Republic of Kazakhstan;

²«National Laboratory Astana» PI, Astana, the Republic of Kazakhstan;

³«Multidisciplinary Medical Center» SME on REM, Astana, the Republic of Kazakhstan

Relevance: Colorectal cancer (CRC), arising from the right-sided or left-sided colon, is a separate clinical and pathological unit. The status of KRAS and its predictive value in CRC remain controversial.

The study aimed to explore the effect of primary tumor localization on KRAS gene status in CRC.

Methods: The study included 60 patients with colon and rectal cancer. The KRAS mutation test was performed on paraffin-coated tumor samples using PCR methods. Colon cancer was divided into right-sided colon cancer (RSCC) and left-sided colon cancer (LSCC).

Results: KRAS mutation was found much more often in rectal cancer (RC) and sigmoid colon (SC) ($p=0.413$) than in tumors in other parts of the colon. A combined analysis of our data and previously published data showed that KRAS mutation was more common in PSTC, especially in the area of the hepatic bend of the colon than in LSTC ($p=0.120$). The association of the KRAS mutation with the patient's age ($p<0.012$) and the duration of hospitalization ($p<0.001$) was established.

Conclusion: Our study revealed no significant difference in the KRAS status between colon cancer and rectal cancer. However, KRAS mutation was much more common in RSCC compared to LSCC. Patients with RSCC with mutated KRAS also had a worse prognosis and required longer hospitalization compared to wild-type KRAS. However, patients with LSCC did not demonstrate a similar effect.

Keywords: colon cancer, rectal cancer, sigmoid cancer, KRAS mutation.

Прозрачность исследования: Авторы несут полную ответственность за содержание данной статьи.

Конфликт интересов: Авторы заявляют об отсутствии конфликта интересов.

Финансирование: Авторы заявляют об отсутствии финансирования исследования.

Вклад авторов: вклад в концепцию – Макишев А.К., Куканова А.М.; научный дизайн – Куканова А.М., Бекишева А.Т., Джантемирова Н.М.; исполнение заявленного научного исследования – Куканова А.М., Маулетбаев М.С., Ахмедин Д.Н.; интерпретация заявленного научного исследования – Куканова А.М., Бекишева А.Т.; создание научной статьи – Куканова А.М., Бекишева А.Т., Макишев А.К.

Сведения об авторах:

Куканова Асия Маратовна (корреспондирующий автор) – PhD-докторант, ассистент кафедры онкологии НАО «Медицинский университет Астана», младший научный сотрудник ЧУ «National Laboratory Astana», Астана, Республика Казахстан, тел. +77002996714, e-mail: kukanova.a@amu.kz, ORCID ID: 0000-0001-6775-2993;

Бекишева Айжан Танирбергеновна – PhD, доцент кафедры онкологии НАО «Медицинский университет Астана», онколог ГКП на ПХВ «Многопрофильный медицинский центр», Астана, Республика Казахстан, тел. +77472942644, e-mail: 19860317@mail.ru, ORCID ID: 0000-0001-7292-8033;

Джантемирова Назгуль Маратовна – PhD-докторант, ассистент кафедры онкологии НАО «Медицинский университет Астана», онколог ГКП на ПХВ «Многопрофильный медицинский центр», тел. +77475769705, e-mail: dhanemirova.nm@gmail.com, ORCID ID: 0000-0001-9430-4299;

Маулетбаев Марат Серикович – PhD, доцент кафедры онкологии НАО «Медицинский университет Астана», онколог ГКП на ПХВ «Многопрофильный медицинский центр», Астана, Республика Казахстан, тел. +77015543152, e-mail: mauletbayev@mail.ru, ORCID ID: 0000-0003-4243-3595;

Ахмедин Дархан Нагисханович – ассистент кафедры онкологии НАО «Медицинский университет Астана», онколог ГКП на ПХВ «Многопрофильный медицинский центр», Астана, Республика Казахстан, тел. +77018338211, e-mail: darhan_ah@mail.ru, ORCID ID: 0000-0002-1343-1681

Макишев Абай Кайроғожинвич – доктор медицинских наук, профессор, заведующий кафедрой онкологии НАО «Медицинский университет Астана», онколог ГКП на ПХВ «Многопрофильный медицинский центр», Астана, Республика Казахстан, тел. +77015225412, e-mail: makishev.a@amu.kz, ORCID ID: https://orcid.org/0000-0001-9430-4299.

Адрес для корреспонденции: Куканова А.М., кафедра онкологии НАО «Медицинский университет Астана», ул. Манаса 17, Астана 010000, Республика Казахстан.